

# FIBROSARCOMI ASSOCIATI ALLE MARCHE AURICOLARI NEL SUINO: CARATTERISTICHE MORFOLOGICHE

## *PORCINE EAR-TAG ASSOCIATED FIBROSARCOMA: PATHOLOGICAL FEATURES*

ROSAMILIA A.<sup>1</sup>, HATTAB J.<sup>2</sup>, CAPEZZUTO S.<sup>1</sup>, MARRUCHELLA G.<sup>2</sup>

*<sup>1</sup>Dipartimento di Sanità Pubblica Veterinaria, Azienda Unità Sanitaria Locale di  
Modena, via S. Giovanni del Cantone 23, 41121, Modena;*

*<sup>2</sup>Università degli Studi di Teramo, Facoltà di Medicina Veterinaria, Loc. Piano d'Accio,  
64100, Teramo.*

**Parole chiave:** marche auricolari, fibrosarcoma

**Keywords:** ear tags, fibrosarcoma

### RIASSUNTO

Le neoplasie del suino sono rare, solitamente asintomatiche e osservate incidentalmente al momento della macellazione. Pertanto, la loro descrizione è sottostimata e spesso incompleta. Nel presente contributo vengono riferite le principali caratteristiche morfologiche di tre lesioni neoplastiche auricolari, recentemente osservate in un macello del Nord Italia. Le lesioni, intimamente associate alla presenza di marche auricolari, erano di notevoli dimensioni, molto dure alla palpazione e coinvolgevano entrambe le superfici cutanee del padiglione. In base ai quadri microscopici osservati, è stata formulata la diagnosi di fibrosarcoma. Lo sviluppo di neoplasie associate alla presenza di corpi estranei, ivi comprese le marche auricolari, è stato documentato in diverse specie animali. Con una prevalenza stimata di circa 1 caso ogni 25-50000 suini macellati, i fibrosarcomi auricolari rappresenterebbero la neoplasia più frequente nella specie suina, fornendo un utile modello di studio in oncologia comparata.

### ABSTRACT

Swine neoplasms are rare, usually asymptomatic and occasionally observed at the time of slaughtering. Therefore, their description is likely underestimated and often incomplete. We report herein the main pathological features of three neoplastic lesions, which have been recently observed in slaughtered pigs in Northern Italy. Such lesions involved both ear sides and were very large, hard and closely associated with ear tags. Based on their microscopic features, the diagnosis of fibrosarcoma was made. The development of neoplasms associated with the presence of foreign bodies, including ear tags, has been documented in different animal species. With an estimated prevalence of about 1 case per 25-50000 slaughtered pigs, ear tag-associated fibrosarcoma would represent the most frequent neoplasm in pigs, providing a useful model in the field of comparative oncology.

### INTRODUZIONE

La patologia neoplastica del suino è a dir poco rara, condizionata com'è dal breve ciclo produttivo di questa specie animale. L'unica eccezione alla regola è rappresentata dai suini allevati come *pets*, che vivono molto più a lungo e nei quali sono riportate con relativa frequenza neoplasie del tratto genitale, epatiche e gastroenteriche (Newman e Rohrbach, 2012).

Nella maggior parte dei casi, le neoplasie del suino costituiscono un reperto occasionale di macellazione, dal momento che gli animali affetti non riescono a sviluppare

manifestazioni cliniche rilevanti nell'arco di pochi mesi di vita (Robinson et al., 2019). Va da sé che la loro descrizione è sottostimata, spesso sommaria e non sempre suffragata da idonei approfondimenti diagnostici di laboratorio (indagini istopatologiche ed immunoistochimiche).

Recentemente, Morey-Matamalas et al. (2021) hanno pubblicato un'interessante indagine retrospettiva, frutto di 20 anni di osservazioni in macelli della Catalogna. Come atteso, la frequenza delle lesioni neoplastiche è stata davvero molto bassa (media  $<0.2$  casi/ $10^6$  suini macellati), con netta prevalenza di linfomi (50%) e melanomi (12.5%).

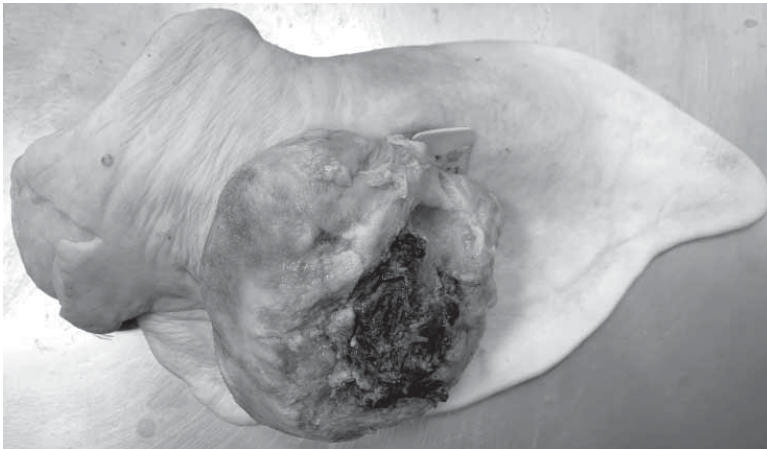
Il presente contributo si pone l'obiettivo di descrivere le principali caratteristiche, macroscopiche e microscopiche, di lesioni neoplastiche auricolari recentemente osservate in sede di macellazione.

## **MATERIALI E METODI**

I tre casi qui descritti sono stati osservati in un macello ad alta capacità del Nord Italia. Il padiglione auricolare coinvolto è stato asportato e fotografato. Campioni rappresentativi di tessuto sono stati fissati in formalina neutra tamponata al 10%, inclusi in paraffina e processati come da prassi per i necessari approfondimenti istopatologici (colorazione ematossilina-eosina).

## **RISULTATI**

Le lesioni erano in tutti i casi associate alla presenza di marche auricolari di materiale plastico. Di forma "sferica", di notevoli dimensioni (6-8 cm di diametro) e ulcerate, le lesioni sporgevano nettamente – seppur in modo asimmetrico – su entrambe le superfici cutanee del padiglione auricolare. Alla palpazione risultavano estremamente ed omogeneamente consistenti. In sezione di taglio, le neoformazioni erano di colore bianco-grigiastro, con una fitta trama di setti connettivali e aree circoscritte di necrosi colliquativa (Figura 1).



**Figura 1.** Lesione ulcerata di notevoli dimensioni sulla superficie esterna del padiglione auricolare. Si noti la presenza della marca auricolare, parzialmente nascosta dalla neoformazione.

**Figure 1.** A large and ulcerated lesion can be observed on the external surface of the ear. Notably, an ear tag is present, partially hidden by the lesion.

Microscopicamente, si osservava una proliferazione neoplastica a cellule fusate, spesso organizzate in fasci variamente orientati nello spazio. Seppur con delle differenze anche all'interno dello stesso campione, le cellule mostravano un aspetto piuttosto omogeneo con evidente deposito di fibre collagene. Le figure mitotiche erano relativamente frequenti (0-2 mitosi/hpf) e talvolta atipiche. In alcune aree si evidenziava la presenza di piccoli granulomi, provvisti di cellule giganti multinucleate e associati a residui di "corpi estranei" (verosimilmente frammenti microscopici delle marche auricolari). Piuttosto comune anche il riscontro di infiltrati infiammatori linfo-plasmacellulari. Sulla scorta dei rilievi macroscopici e microscopici, è stata emessa la diagnosi di fibrosarcoma del padiglione auricolare.

## **DISCUSSIONE**

Con una prevalenza stimata di 1 caso ogni 25-50000 suini macellati (Rosamilia, osservazioni personali), il fibrosarcoma associato all'applicazione delle marche auricolari sarebbe da ritenersi la neoplasia più frequente del suino. Ovviamente, il dato è viziato all'origine, poiché non tutti i suini vengono identificati con tali dispositivi (la prevalenza sarebbe ancora più elevata qualora la popolazione di riferimento fosse costituita esclusivamente dai suini con marche auricolari). A dispetto di ciò, in letteratura mancano descrizioni dettagliate di questa entità patologica. Per quanto a nostra conoscenza, attualmente è disponibile un unico *report* simile ("fibroma"), macroscopicamente identico a quanto da noi osservato e privo di documentazione microscopica (Gourreau et al., 2015).

La comparsa di neoformazioni in corrispondenza di una "lacerazione" dei tessuti potrebbe ingenerare il dubbio che si tratti di reazioni cicatriziali esuberanti, simil-tumorali ("cheloidi"). Tuttavia, gli aspetti microscopici consentono di dirimere la questione, confermando la natura neoplastica delle lesioni auricolari osservate.

Lo sviluppo di neoplasie associate alla presenza di "corpi estranei", nel senso più ampio del termine, è stato documentato a più riprese ed in diverse specie animali. Ad esempio, è descritta la comparsa di sarcomi nel sito d'impianto di *microchip* nel cane (Vascellari et al., 2006), nel gatto (Carminato et al., 2011) e nei roditori (Blanchard et al., 1999). Anche l'applicazione di marche auricolari è stata associata alla comparsa di neoplasie, per lo più di derivazione mesenchimale, negli animali da laboratorio (Waalkes et al., 1987), in una capra (Schoiswohl et al., 2019) e in un cervo a coda bianca (Roscoe et al., 1975). La patogenesi delle neoplasie da corpi estranei non è del tutto nota, ma è verosimilmente da ricondurre allo stimolo flogistico cronico che consegue al loro impianto. Tuttavia, non è da escludere il potenziale cancerogeno delle sostanze chimiche (es. poliuretano) utilizzate per la loro produzione (Kirkpatrick et al., 2000).

## **CONCLUSIONI**

La patologia neoplastica del suino ha una rilevanza economica del tutto trascurabile. Ciononostante, sarebbe auspicabile prestare maggiore attenzione alla loro documentazione, che potrebbe fornire informazioni utili in patologia comparata. Nel caso specifico, i fibromi auricolari associati alle marche auricolari potrebbero essere un utile modello di studio, spontaneo e di "comune" rilievo, per meglio comprendere la patogenesi delle neoplasie indotte da corpi estranei.

## **BIBLIOGRAFIA**

1. Blanchard K.T., Barthel C., French J.E., Holden H.E., Moretz R., Pack F.D., Tennant R.W., Stoll R.E. (1999) "Transponder-induced sarcoma in the heterozygous p53+/- mouse". *Toxicol Pathol.*, 27(5), 519-527.

2. Carminato A., Vascellari M., Marchioro W., Melchiotti E., Mutinelli F. (2011) "Microchip-associated fibrosarcoma in a cat". *Vet Dermatol.*, 22(6), 565–569.
3. Gourreau J.M., Drolet R., Martineau G.P., Morvan H., Pastoret P.P., Pin D., Scott D.W. (2015) "Atlas of porcine dermatology", Paris, OIE.
4. Kirkpatrick C.J., Alves A., Köhler H., Kriegsmann J., Bittinger F., Otto M., Williams D.F., Eloy R. (2000) "Biomaterial-induced sarcoma: A novel model to study preneoplastic change". *Am J Pathol.*, 156(4), 1455–1467.
5. Morey-Matamalas A., Vidal E., Martínez J., Alomar J., Ramis A., Marco A., Domingo M., Segalés J. (2021) "Neoplastic lesions in domestic pigs detected at slaughter: literature review and a 20-year review (1998-2018) of carcass inspection in Catalonia". *Porcine Health Manag.*, 7(1), 30.
6. Newman S.J., Rohrbach B. (2012) "Pot-bellied pig neoplasia: a retrospective case series (2004-2011)". *J Vet Diagn Invest.*, 24(5), 1008-1013.
7. Robinson N.A., Loynachan A.T. (2019) "Cardiovascular and hematopoietic systems" in: Zimmerman J., Karriker L.A., Ramirez A., Schwartz K.J., Stevenson G.W., Zhang J. "Diseases of Swine", 11<sup>th</sup> ed., Wiley Blackwell, 223–233.
8. Roscoe D.E., Veikley L.R., Mills M. Jr, Hinds L. (1975) "Debilitating ossifying fibromas of a white-tailed deer associated with ear tagging". *J Wildl Dis.*, 11(1), 62-65.
9. Schoiswohl J., Lambacher B., Klang A., Krametter-Frötscher R. (2019) "Dermal fibrosarcoma in a Cashmere goat. Dermal Fibrosarkom bei einer Kaschmirziege". *Tierarztl Prax Ausg G Grosstiere Nutztiere.*, 47(3), 192–195.
10. Vascellari M., Melchiotti E., Mutinelli F. (2006). "Fibrosarcoma with typical features of postinjection sarcoma at site of microchip implant in a dog: histologic and immunohistochemical study". *Vet Pathol.*, 43(4), 545–548.
11. Waalkes M.P., Rehm S., Kasprzak K.S., Issaq H.J. (1987) "Inflammatory, proliferative, and neoplastic lesions at the site of metallic identification ear tags in Wistar [CrI:(WI)BR] rats". *Cancer Res.*, 47(9), 2445-2450.