

DESCRIZIONE DI UN FOCOLAIO DI PESTE SUINA CLASSICA IN UN ALLEVAMENTO A CICLO CHIUSO

DESCRIPTION OF AN OUTBREAK OF CLASSICAL SWINE FEVER IN A CLOSE CYCLE UNIT

POZZI P.S.¹, OZARI R.², HADANI Y.², DAVID D.³, YADIN H.³, DIKIE S.⁴, BASHARA R.⁵,
KING R.⁶, PERL S.³

¹SP-Intervet, Israel; ²The Veterinary Services of The State of Israel, Bet Dagan; ;

³The Veterinary Institute "Kimron", Bet Dagan, Israel;

⁴Institute of Virology, University of Veterinary Medicine, Hannover, Germany;

⁵Veterinarian, Tarshia, Israel; ⁶The Israel Nature and Parks Authority, Jerusalem, Israel.

Parole chiave: Peste Suina Classica; lesioni emorragiche; aborto; mortalità; suino selvatico, RT-PCR
Key words: Classical Swine Fever; hemorrhagic lesions; abortion; mortality; wild boars, RT-PCR

Riassunto

In un allevamento a ciclo chiuso di 425 scrofe situato nel nord di Israel si e' verificato un focolaio di Peste Suina Classica (PSC) che ha comportato perdite complessive, tra mortalità indotta da malattia ed abbattimenti, pari a 267 scrofe (62,8% del totale), 4 verri (su 6) ed 828 soggetti da ingrasso (41,4% del totale) ed aborti non quantificati.

La malattia, probabilmente in seguito a contatto con suini selvatici, si e' sviluppata nelle scrofe in gestazione con febbre intensa, cianosi, aborto, zoppicature, vomito, mortalità (24,8% delle scrofe e 2 verri). Le lesioni anatomopatologiche hanno evidenziato emorragie sulla pleura parietale, diaframma, epicardio, congestione ed emorragia linfonodale, lesioni necrotiche al piccolo intestino, lesioni emorragiche al rene. La PSC e' stata confermata tramite test ELISA anticorpo su siero di sangue; ELISA antigene su omogenato d'organi e Real Time – Polimerase Chain Reaction (RT-PCR) su sangue ed organi. Campioni di sangue e d'organi da suini selvatici evidenziati in zona sono anch'essi risultati positivi a PSC.

In seguito alla conferma di PSC e' stato effettuato un abbattimento dei soli soggetti malati e la vaccinazione della restante popolazione sia dell'allevamento coinvolto che della zona circostante.

Summary

In a close cycle unit of 425 sows, located in the Northern Region of Israel, a Classical Swine Fever outbreak occurred, which induced the loss of 267 sows (62,8% of total sows population), 4 boars (out of 6) and 828 growing-fattening pigs (41,4% of total) among direct mortality and partial stamping out, further that non quantified abortions.

Involvement of wild boars in contact with sows was suspected. PSC outbreak started in sows in the pregnancy unit with high fever, cyanosis, abortions, lameness, vomit, mortality (24,8% of sows and 2 boars). At necropsy, hemorrhages were present on parietal pleura, diaphragm, epicardium and kidney; lymph-nodes were congested and hemorrhagic; necrotic lesions were present on small intestine. CSF was confirmed with ELISA-antibody on blood serum; with ELISA-antigen on organs homogenate and Real Time – Polimerase Chain Reaction (RT-PCR) on blood and organs. Samples from blood and organs from wild boars in the area also resulted positive to CSF. Following confirmation of CSF a stamping out of diseased animals and vaccination of remaining population in the farm and surrounding area was implemented.

Introduzione

La Peste Suina Classica (PSC) e' una malattia virale, multisistemica, a carattere emorragico, altamente contagiosa, causata da un Pestivirus, RNA virus a singola catena, appartenente alla famiglia dei *Flaviviridae*. La PSC colpisce sia suini d'allevamento che selvatici, ed il suino selvatico e' considerato il serbatoio del virus della PSC. La trasmissione avviene per via oro-nasale, con prima replicazione del virus a livello di tonsille, passaggio per via linfatica ai linfonodi regionali della testa e viremia. La gravita' della malattia varia da lieve a severa ed e' in grado di causare perdite rilevanti negli allevamenti colpiti. (1)

I segni clinici della PSC sono rappresentati da febbre, arrossamento intenso della cute, sino alla cianosi, incoordinazione motoria (particolarmente agli arti posteriori), diarrea, polmonite. Tra i soggetti gravidi e' presente l'aborto (1).

Si riconoscono tre forme cliniche: acuta; cronica; congenita o prenatale (1).

Forma acuta: e' caratterizzata da leucopenia e trombocitopenia; diffuse petecchie emorragiche ed ecchimosi, specialmente sulla cute, nei linfonodi, nella laringe, nella vescica, nei reni (lesioni punteggiate a capocchia di spillo; cosiddetto "rene a uovo di tacchino") e valvola ileo-ciecale. L'infarcimento emorragico multifocale della milza e' caratteristico, ma non sempre presente. I linfonodi sono ingrossati ed emorragici. Sono presenti lesioni al sistema nervoso centrale (SNC) sotto forma di encefalomyelite ed infiltrati cellulari perivascolari.

Forma cronica: sono presenti lesioni ulcerose (cosiddetti "bottoni") nel ceco e grosso intestino; deplezione generalizzata dei tessuti linfoidi; mentre le lesioni infiammatorie ed emorragiche sono spesso assenti.

La forma congenita e' caratterizzata da microencefalia; ipoplasie cerebellare e polmonare; dismielinogenesi a livello di SNC.

La diagnosi differenziale per PSC si pone nei confronti di Peste Suina Africana (PSA), infezione da Virus della Diarrea Virale Bovina (BVD), Salmonellosi, Mal Rosso, Streptococcosi, Leptospirosi, Pasteurellosi acuta, avvelenamento da cumarinici o anticoagulanti

La diagnosi si basa su lesioni patologiche ed istopatologiche, su dimostrazione dell'antigene virale tramite Polimerase Chain Reaction – Real Time (PCR-RT) o tramite test di Immuno Fluorescenza (IF) su sezioni criostatiche da reperti autoptici; su isolamento del virus; su dimostrazione di sierconversione verso il virus della PSC, sia con test ELISA che Siero Neutralizzazione (SN)

Questo lavoro descrive gli aspetti clinici, anatomopatologici ed istopatologici di un focolaio di PSC in un allevamento di 425 scrofe a ciclo chiuso nel Nord di Israele.

Materiali e metodi

Premesse zootecniche.

La suinicoltura in Israele e' relativamente ridotta, dato lo scarso consumo di carne suina per motivi religiosi da parte della popolazione Ebraica e Musulmana, ed e' costituita da 185,000 suini macellati nel 2008 (2) provenienti da 24 allevamenti a ciclo chiuso, di cui 23 concentrati nella Regione Nord di Israele e di questi 16 in un unico comprensorio e talmente vicini da costituire un tutt'uno epidemiologico.

Localizzazione e descrizione clinica del focolaio.

Il focolaio di PSC in oggetto si e' verificato in un allevamento a ciclo chiuso di 425 scrofe e 6 verri (con presenti 2000 suini da ingrasso di varie eta'), situato all'estremo Nord di Israele, a 3,5 km dal confine con il Libano, riconosciuta zona di passaggio di suini selvatici (Fig. 1)

L'allevamento e' costituito da diverse strutture separate le une dalle altre (Fig.2). I segni clinici si sono verificati nel reparto scrofe gravide e verri, che e' situato a circa 70 metri dal restante complesso sale parto, svezzamento ed ingrasso (Fig.2). L'allevamento non presenta recinzioni o barriere; il reparto scrofe e verri in oggetto risulta a sua volta provvisto di ampi

accessi dall'esterno (anche necessari in estate per garantire una ventilazione naturale).

I primi segni comparivano il 15/02/09 in una scrofa, di recente inseminata con seme d'importazione, che dimostrava debolezza, temperatura elevata (oltre 41°C), arrossamento della pelle. Diagnosticata clinicamente per Mal Rosso e sottoposta a trattamenti antibiotici (associazione di Penicillina–Streptomina) non mostrava segni di miglioramento. Il 16/02/09 la stessa sintomatologia compariva in altre due scrofe nello stesso box, di cui una moriva. In breve tempo il numero delle scrofe colpite aumentava, sino a coinvolgere un intero box sui 7 presenti (Fig.3).

Il giorno 19/02/09 si verificavano i primi aborti; altre scrofe presentavano anoressia, presenza di arrossamento più o meno esteso sulla pelle, zoppicatura, difficoltà ad alzarsi ed a deambulare, in particolare sugli arti posteriori.

Il giorno 20/02/09 molte scrofe rimanevano in decubito laterale (Fig.3), con respiro addominale, tosse, vomito ed alcuni casi di melena. 2 verri sui 6 presenti presentavano segni di malattia, inclusi arrossamenti intensi sullo scroto.

La mortalità, dal 16/02 al 24/02 ammontava a 7 scrofe. I giorni 23-24/02/09, vengono eseguite in azienda le prime necrosopie con la partecipazione dei Servizi Veterinari. Le scrofe decedute presentano cianosi cutanea che può estendersi all'intera superficie corporea (Fig. 4). Alla necropsopia i primi riscontri sono relativi a soffiusioni e petecchie emorragie in cavità addominale, toracica (pleura parietale) (Fig.5), epicardio (Fig.6) e sul diaframma.

Si riscontrano polmonite intestiziale con focolai emorragici (Fig.7) e, in altri casi, intensa ed estesa pleurite fibrinosa (Fig 8), probabilmente in seguito ad irruzione di patogeni respiratori secondari. La milza è in alcuni casi aumentata di volume (Fig. 9). I linfonodi sono congesti ed aumentati di volume (Fig.10), al taglio presentano emorragie periferiche frastagliate (c.d.lesioni "a carta geografica") (Fig.11); i reni presentano petecchie emorragiche multifocali (c.d. rene ad "uovo di tacchino") (Fig. 12) ed, al taglio, emorragie nello spessore della corticale (Fig.13). Il piccolo intestino presenta lesioni necrotiche multifocali (Fig 14) Da segnalare che dal 15/02 al 24/02, i segni clinici sono limitati al settore gestazione sopra menzionato, mentre sale parto e svezzamento-ingrasso non evidenziano problemi particolari.

Vengono eseguiti prelievi di sangue dalle scrofe clinicamente colpite e raccolti campioni d'organo (polmone; linfonodi; tonsille; milza; fegato; rene; SNC; tessuto muscolare) dalle scrofe sottoposte a necropsopia e da feti abortiti.

I riscontri clinici e necropsopici, soprattutto le lesioni emorragiche agli organi interni ed al rene in particolare, orientano verso il sospetto di Peste Suina Classica.

In concomitanza al focolaio ed in prossimità dell'allevamento, tra il 28/02/09 ed il 03/03/09, venivano individuati ed abbattuti due suini selvatici dall'aspetto malato. Un'ispezione accurata da parte dei Veterinari dello "Israel Nature and Park Authority" riusciva a ritrovare 10 suini selvatici morti, verosimilmente in date diverse, in un raggio di 4 km dall'allevamento stesso. Dai soggetti in migliori condizioni venivano prelevati campioni di sangue ed omogenati d'organo per gli accertamenti diagnostici.

Indagini di laboratorio.

Le indagini di laboratorio sono state finalizzate alla conferma del sospetto di PSC ed inoltre all'esclusione di Peste Suina Africana (PSA), Sindrome Epidermite-Nefrite da Porcine Circovirus tipo 2 (PCV2), Pasteurellosi acuta, Clostridiosi da *C. Novji* (3) intossicazione da Aflatossine, Citrinina, Ocratossina (4). La Sindrome Respiratoria e Riproduttiva Suina (PRRS) non è stata oggetto di investigazione, essendo il Paese negativo al virus della PRRS.

24 campioni di sangue, da scrofe con segni clinici e non, sono stati centrifugati, sierati e sottoposti a test ELISA indiretto per l'individuazione di anticorpi verso il virus della PSC

utilizzando PrioCHECK CSFV-Ab (Prionics; Lelystad, NL). Il test rileva la presenza di anticorpi anti-proteina E2 del virus della PSC (1, 5).

I 24 campioni di sangue sono stati sottoposti anche a test ELISA indiretto per l'individuazione di anticorpi verso il Virus della Diarrea Virale Bovina (BVD), secondo le metodiche in uso presso il "Kimron Veterinary Institute", Bet Dagan, Israele.

6 omogenati d'organo da scrofe sottoposte a necropsopia; 1 omogenato d'organi da feti abortiti ed 1 omogenato d'organi di suino selvatico sono stati sottoposti a test ELISA diretto per l'individuazione dell'antigene virale della PSC utilizzando PrioCheck CSF-Ag (Prionics; Lelystad, NL). Il test e' in grado di rilevare il virus della PSC in sangue intero, plasma, siero ed organi.

Entrambi i test ELISA per PSC (indiretto e diretto) sono stati eseguiti presso il "Kimron Veterinary Institute".

Successivamente, 7 tra i campioni di sangue prelevati in allevamento; 6 omogenati d'organo da scrofe; 1 omogenato di feto, 3 campioni di sangue da suini selvatici e 2 omogenati da suini selvatici sono stati inviati all'Istituto di Virologia della Facolta' di Medicina Veterinaria di Hannover (G), che e' Laboratorio di Riferimento OIE per il virus della PSC. I campioni sono stati sottoposti a RT-PCR verso il virus della PSC (6). I risultati sono espressi come valore numerico di Ct (Cycle threshold). I valori di Ct oscillano in un range tra ≤ 29 (reazione fortemente positiva; elevata quantita' di acido nucleico target) e ≥ 40 (reazione debolmente positiva o dubbia; minima quantita' di acido nucleico target o contaminazione ambientale). Il dettaglio del campionamento e dei risultati ottenuti e' riassunto in Tabella 1.

Inoltre, presso il Kimron Veterinary Institute, stati eseguiti esami istologici da campioni di tonsilla, linfonodo, milza, fegato, rene, cervello e muscolo scheletrico dai soggetti sottoposti a necropsopia.

Risultati

I risultati dei test virologici e sierologici, finalizzati alla conferma della diagnosi di PSC, sono riassunti in Tabella 1

Il test RT-PCR, eseguito all'Istituto di Virologia di Hannover, ha evidenziato valori Ct fortemente positivi nei confronti dell'antigene PSC, confermando cosi i risultati ottenuti al test ELISA-Antigene ottenuti localmente.

Il campione d'organo risultato "dubbio" al Test Elisa Antigene PSC e' successivamente risultato negativo al test RT-PCR.

Il test Elisa Antigene PSC ha inoltre escluso la contaminazione da virus della PSC nelle residue dosi da inseminazione di importazione rimaste in allevamento.

Gli esami istologici hanno evidenziato (sinteticamente):

- tonsilla: tonsillite necrotica a focolai; infiltrazione di mononucleati e scarsi neutrofili
 - linfonodo: deplezione linfocitaria; focolai di necrosi nei linfonodi epatici e pancreatici.
 - milza: deplezione linfocitaria; diffuse emorragie sub-capsulari e parenchimali
 - fegato: infiltrati mononucleari focali
 - rene: (emorragie multifocali in corticale ed) infiltrati mononucleati focali
 - intestino – ileo: necrosi focali sulla mucosa; deplezione linfocitaria; accumuli di fibrina, neutrofili e detriti cellulari
 - cervello: gliosi focale: peri-vasculiti; meningo-encefalite non purulenta; necrosi focale.
 - muscolo scheletrico: emorragie peri-misiali; necrosi delle fibre muscolari) (Fig. 15) (7)
- Le lesioni necrotico-emorragiche possono spiegare le zoppie e l'andamento dolorante delle scrofe.

Evoluzione del focolaio.

La mortalità complessiva imputabile a PSC dal 15/02/09 al 22/03/09 ammonta a 103 scrofe su 425 (24%); a 2 verri su 6; ad aborti non quantificati.

A seguito delle conferme sierologiche e virologiche relative a PSC, tra il 10/03/09 ed 15/03/09 i Servizi Veterinari decidono contemporaneamente per la eliminazione dei soli soggetti “malati” nell’allevamento in oggetto e per la vaccinazione dei soggetti clinicamente sani. L’allevamento è isolato rispetto ad altri allevamenti ma, per precauzione, viene deciso di estendere la vaccinazione ad altri piccoli allevamenti situati a pochi Km di distanza e posti nelle immediate vicinanze del macello di conferimento per i suini della Regione. Allo scopo viene utilizzato un vaccino vivo attenuato liofilizzato, ceppo Cinese ‘CL’, a concentrazione 100 PD50* per dose (2 ml). I riproduttori sono vaccinati due volte a distanza di 30 giorni, inclusi i soggetti gravidi, mentre i soggetti da ingrasso sono vaccinati una sola volta, a partire dai suinetti dai 7 giorni di vita in avanti (8).

Sebbene il vaccino in oggetto, in prove di vaccinazione ed infezione sperimentale, sia stato in grado di bloccare la riemissione di virus di challenge in tempi brevissimi (9), lo sviluppo del focolaio in campo non si arresta prontamente: a partire dal 19/03/09 iniziano a comparire segni clinici, sovrapponibili a quelli già descritti, nei reparti di svezzamento e magronaggio/ingrasso. Questi segni si prolungano per circa un mese e sino al 18/04/09 comportano la mortalità di 123 soggetti in svezzamento e 232 soggetti in magronaggio/ingrasso, oltre che di alcune altre scrofe. Le perdite complessive, tra malattia ed abbattimenti, ammontano a 267 scrofe, 4 verri e 828 soggetti da ingrasso.

* PD50 : dose protettiva 50; dose in grado di proteggere il 50% della popolazione da una prova di infezione sperimentale

Discussione e Conclusioni

Il focolaio di PSC sopra descritto costituisce la prima segnalazione relativa a PSC in Israele e, più in generale, non sono stati sinora riportati episodi di PSC dall’area Medio-Orientale, per cui questo focolaio costituisce un’importante riscontro di tipo epidemiologico generale (12).

Sebbene sia ancora incerto come la malattia sia stata introdotta nel Paese, la concomitante conferma di PSC in suini selvatici permette di fare alcune considerazioni:

- il suino selvatico può fungere da serbatoio dell’infezione e da veicolo da Paese a Paese: la vicinanza dell’evento al confine con il Libano e la presenza di varchi naturali lungo tale confine, possono aver costituito un passaggio fondamentale per l’introduzione della malattia entro i confini del Paese. Da notare che mentre non esistono segnalazioni relative a PSC in Libano, esistono segnalazioni relative al passaggio di suini selvatici in Israele ed all’introduzione di *T. spiralis* (13,14).
- boschi e macchie di vegetazione circostanti l’allevamento possono costituire un rifugio abituale per i suini selvatici (Fig. 2)
- la tipologia dell’allevamento ed in particolare del reparto gestazione, costituito da un ampio capannone privo di recinzioni, provvisto di ampi accessi, con possibilità di accesso diretto ai trogoli di alimentazione (Fig.16) induce ad ipotizzare l’ingresso di suini selvatici alla ricerca di cibo.

Il focolaio di PSC ha mostrato un andamento in due tempi: reparto gestazione e successivamente reparto sale parto e svezzamenti-ingrasso, a circa un mese di distanza. E’ comunque difficile stabilire se si tratti di segni clinici:

- ad “esordio ritardato” (7) ed imputabili a soggetti (nel frattempo vaccinati) a lenta incubazione e spostati dalla zona gestazione alle sale parto
- a trasmissione del virus da parte del personale per “calo di attenzione” nelle misure di

profilassi diretta

- a trasmissione tramite aerosol (10) generati in occasione della pulizia a pressione operata nei reparti gestazione scrofe

La profilassi vaccinale scelta impone alcune riflessioni:

- la vaccinazione non e' stata in grado di prevenire completamente la malattia nei reparti dell'allevamento non coinvolti primariamente nel focolaio. Ancora, come gia' menzionato, difficile stabilire se trattasi di ridotta efficacia o di segni clinici ritardati in soggetti gia' infetti.
- Il vaccino utilizzato non consente una discriminazione tra soggetti vaccinati od infetti, cosi' come suggerito dall'OIE (11)

Il riscontro di positivita' alla PSC in suini selvatici impone di considerare:

- l'eventuale profilassi vaccinale dei selvatici tramite vaccini orali (1, 11)
- la recinzione accurata dell'intero allevamento coinvolto e di tutti gli allevamenti della Regione in generale.

Bibliografia

1. Le Potier M.F., Mesplede A., Vannier P., (2006) "Classical Swine Fever and other Pestiviruses" in Diseases of Swine, 9 Ediz. Ames, Iowa, USA; Straw B., Zimmerman J., D'Allaire S., Taylor D. Edit.; 309-322.
2. The Ministry of Agriculture and Rural Development, (2008), "Large Animals Slaughtering" in The Veterinary Services Yearly Report 2008" Bet Dagan, IL, 298-302
3. J.G. Songer; D. J. Taylor (2006) "Clostridial infections" in Diseases of swine; 9 Ediz. Ames, Iowa, USA; Straw B., Zimmerman J., D'Allaire S., Taylor D. Edit.; 613-628
4. Straw B., Dewey C., Wilson M., (2006) "Differential diagnosis of disease" in Diseases of Swine, 9 Ediz. Ames, Iowa, USA; Straw B., Zimmerman J., D'Allaire S., Taylor D. Edit.; 241 - 286
5. de Smit AJ, Eble PL, de Kluijver EP, Bloemraad M, Bouma A. (2000) "Laboratory experience during the CSF experience in The Netherlands in 1997-1998" Vet Microbiol.; 73(2-3):197-208
6. Blome S., Meindl-Bohmer A., Loeffen W., Thuer B., Moennig V., (2006) ,, Assesment of CSF diagnostic and vaccine performance." Rev. Sci. Tech. 3:1025-1038
7. Scatozza F., Flammini C., (1998) "Flaviviridae" in Malattie Infettive degli Animali, 2nda Ediz. UTET, To, Scatozza & Flammini Edit., 709-744
8. Foglietto illustrativo internazionale "Pestiffa" (2009), Merial Asia Pte Ltd; Singapore
9. Dewulf J., Laevens H., Koenen F., Minties K., De Kruif A. (2004) "Efficacy of E2-sub-unit marker and C-strain vaccines in reducing horizontal transmission of classical swine fever virus in weaned pigs". Preventive Veterinary Medicine, Vol. 65, (3-4): 121-133
10. Elbers A., Stegeman A., De Jong M., (2001), "Factorts associated with the introduction of CSF virus into pig herds in the central area of the 1997/98 epidemic in the Netherlands. Vet. Rec.149:377-382
11. OIE Terrestrial Manual, (2008). "Classical Swine Fever (hog cholera) Ch. 2.8.3:1092-1106
12. DEFRA report (2009) "Classical Swine Fever in Israel" Reference: VITT 1200/CSF-ISRAEL www.defra.gov.uk/foodfarm/farmanimal/diseases/monitoring/documents/csf-israel
13. Haim M, Efrat M, Wilson M, Schantz PM, D, Cohen D., Shemer J. (1997) "An outbreak of *Trichinella spiralis* infection in southern Lebanon". Epidemiol Infect. 119: 357-62.
14. Marva E., Markovics A., Gdalevich M., Asor N., Sadik C., Leventhal A. (2005) "Letter: Trichinellosis outbreak" in Emerging Infectious Diseases ,11-12:1979-1980 www.cdc.gov/eid

Tabelle e figure.

Tabella 1: dettaglio dei campioni esaminati per PSC e risultati positivi.
 Table 1: detail of samples examined for CSF and samples resulted positive.

<i>Origine</i>	ELISA Anticorpo			ELISA Antigene PSC		RT-PCR PSC		valore Ct
	<i>totale</i>	<i>positivi PSC</i>	<i>positivi BVD</i>	<i>totale</i>	<i>positivi</i>	<i>totale</i>	<i>positivi</i>	
<i>Allevamento</i>								
sieri	24	12	0			7	7	22.33
omogenato d'organi				6	5 +vi 1 dubbio	6	5	28.96
omogenato di feto				1	1	1	1	23.37
<i>Suini selvatici</i>								
sieri	1	1				3	0	
omogenato d'organi				1	1	2	2	23.59

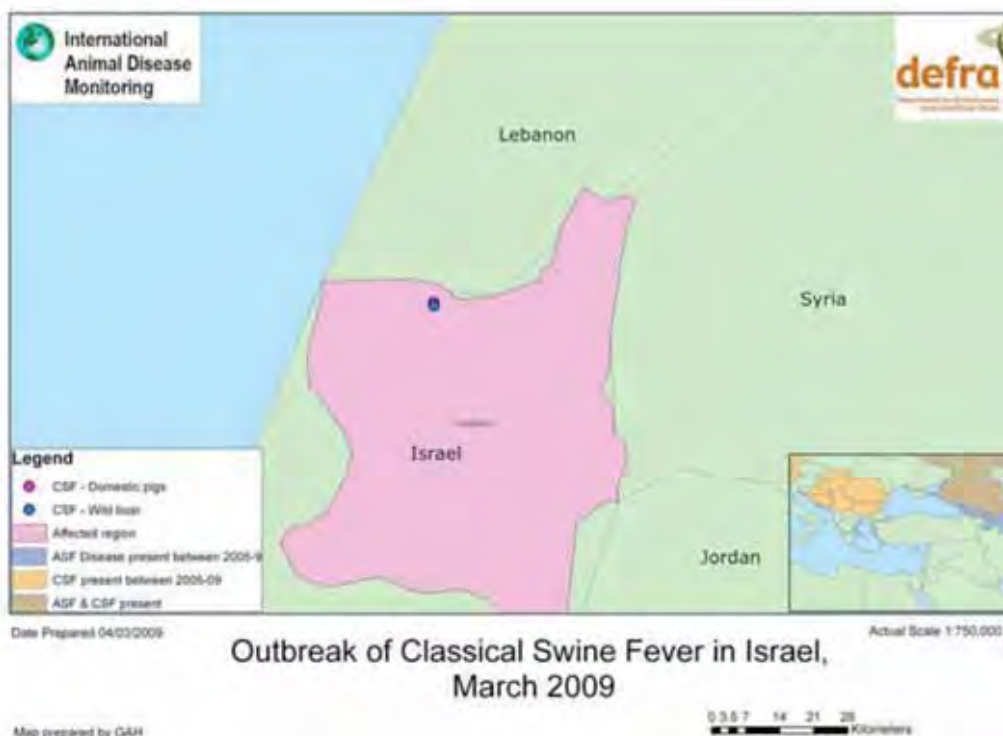

Figura 1: localizzazione del focolaio di PSC in Israele (12)
 Figure 1: localization of CSF outbreak in Israel



Figura 2: localizzazione delle strutture dell'allevamento.

Figure 2: localization of farm's buildings



Figura 3: arrossamento della cute; decubito laterale. La scrofa in primo piano e' letteralmente "caduta" sulla compagna mentre tentava di allontanarsi barcollando.

Figure 3: red skin; lateral recumbency. The sow literally "fallen down" on another one while trying to get far away (from people observing)



Figura 4: cianosi cutanea

Figure 4: skin cyanosis



Figura 5: lesioni emorragiche sulla pleura parietale

Figure 5: hemorrhagic lesions on parietal pleura

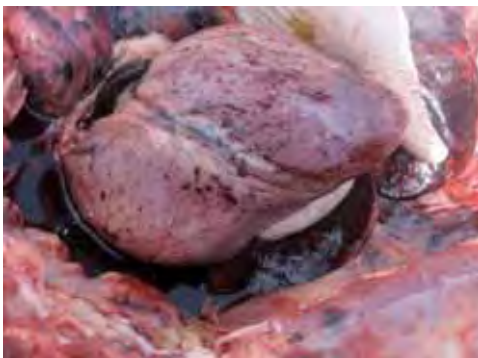

Figura 6: lesioni emorragiche epicardiche

Figure 6: hemorrhagic epicardic lesion

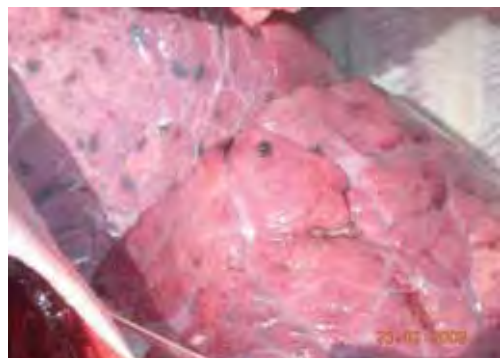

Figura 7: polmonite interstiziale con focolai emorragici

Figure 7: interstitial pneumonia with hemorrhagic foci

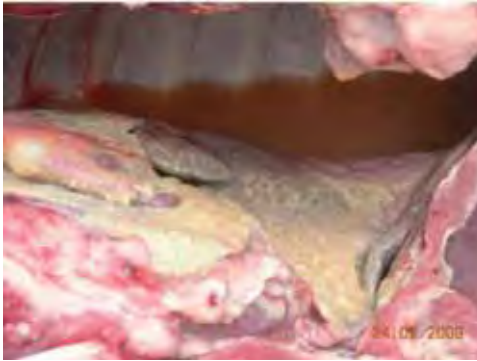

Figura 8: polmonite e pleurite fibrinosa
Figure 8: pneumonia and fibrinous pleurisy

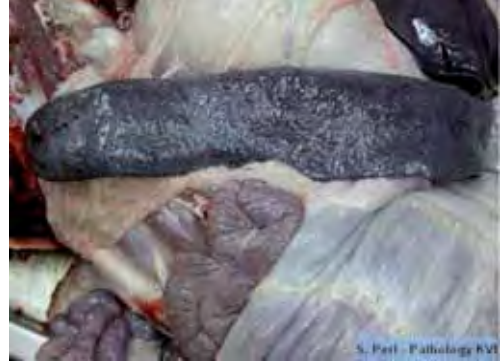

Figura 9: milza aumentata di volume.
Figure 9: enlarged spleen

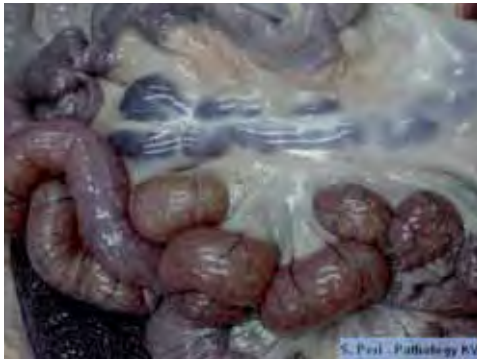

Figura 10: linfonodi ingrossati ed emorragici
Figure 10: enlarged and hemorrhagic lymph nodes

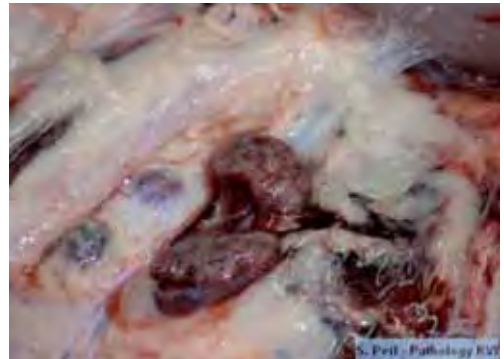


Figura 11: : linfonodi al taglio
Figure 11: lymph nodes at cutting surface

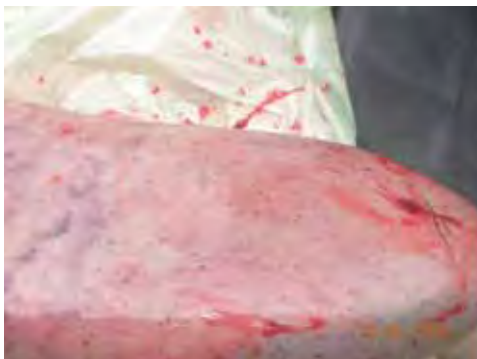

Figura 12: lesioni renali
Figure 12: kidney lesions

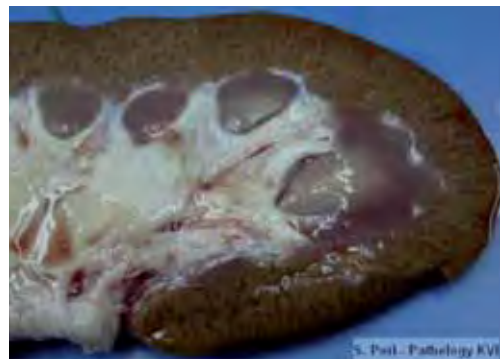

Figura 13: rene: emorragie corticali
Figure 13: kidney: hemorrhagic cortical lesions

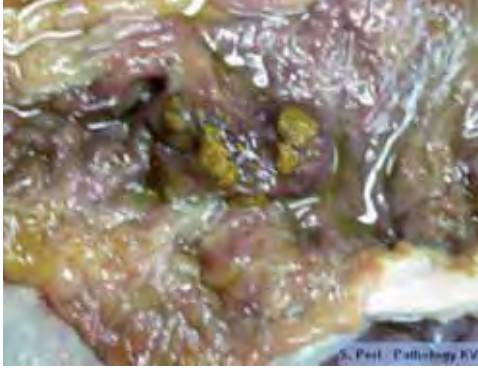


Figura 14: lesioni necrotiche nel piccolo intestino
Figure 14: necrotic lesions on small intestine

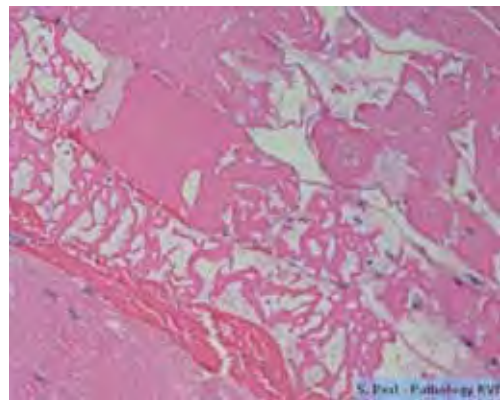
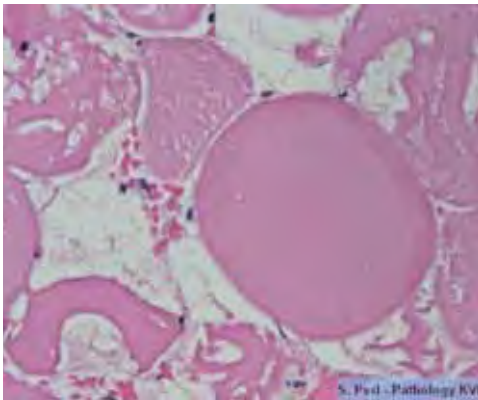


Figura 15: lesioni necrotiche alle miofibre; sezioni longitudinali e trasversali di muscolo
Figure 15: necrotic lesions to myofibers; longitudinal and transversal section of muscle



Figura 16: particolare del reparto gestazione: possibilita' di accesso alle mangiatoie
Figure 16: detail of pregnancy building, with possibility of access to troughs