

# VALUTAZIONE QUANTITATIVA DELLA MUSCOLATURA LISCIA BRONCHIOLARE IN POLMONI NORMALI E PATOLOGICI DI SUINO – INDAGINI PRELIMINARI

## ***QUANTITATIVE ASSESSMENT OF BRONCHIOLAR SMOOTH MUSCLE IN HEALTHY AND DISEASED PORCINE LUNGS – PRELIMINARY INVESTIGATIONS***

MARRUCHELLA G.

*Università degli Studi di Teramo, Facoltà di Medicina Veterinaria, Dipartimento di Scienze Biomediche Compare, Piazza Aldo Moro 45, 64100, Teramo (gmarruchella@unite.it)*

**Parole chiave:** suino, cinghiale, bronchioli, muscolatura liscia.

**Key words:** *pig, wild boar, bronchioles, smooth muscle cells.*

**Riassunto.** L'aumento di spessore della muscolatura liscia bronchiolare (MLB) caratterizza diverse pneumopatie di grande interesse in patologia umana e veterinaria. I risultati del presente studio dimostrano che l'estensione della MLB si modifica significativamente nel corso di diverse pneumopatie infiammatorie del suino e del cinghiale. In particolare, i dati qui raccolti dimostrano l'ispessimento della MLB in corso di broncopolmonite verminosa da *Metastrongylus* spp., a conferma di quanto da più parti riportato sulla base di valutazioni individuali soggettive. Ulteriori indagini sono indispensabili per chiarire le modificazioni – sia qualitative sia quantitative – che coinvolgono la MLB, nonché la muscolatura liscia residente nei bronchi, nei bronchioli terminali e nei condotti alveolari.

**Summary.** *Bronchiolar smooth muscle (BSM) thickening characterizes a number of relevant lung diseases, which affect humans and animals. The present study demonstrates that BSM thickness significantly modifies in the course of different inflammatory lung diseases, in pigs and wild boars. More in detail, data reported herein confirm a significant BSM thickening in parasitic bronchopneumonia affected lungs. Further investigations are needed to clarify the changes - both from a qualitative and quantitative point of view - affecting BSM, as well as smooth muscle cells residing within bronchi, terminal bronchioles and alveolar ducts.*

### INTRODUZIONE

I bronchioli derivano dalla ramificazione dicotomica dei bronchi, non hanno alcun supporto cartilagineo e non posseggono cellule a secrezione mucosa. La parete è composta da una rete di fibre collagene ed elastiche, nonché da alcuni strati di cellule muscolari lisce disposti a spirale. Caratteristica istologica comune nei piccoli bronchi e nei bronchioli (primari e secondari) è la marcata invaginazione della mucosa, che si solleva in pliche longitudinali. Questo aspetto tende a scomparire in diverse condizioni patologiche, acute e croniche (Dellmann, 1981; Marcato, 2002).

Le funzioni svolte “fisiologicamente” dalla muscolatura liscia bronchiolare (MLB) sono tuttora controverse. Per contro, il ruolo della MLB è paradossalmente ben noto in alcune condizioni patologiche quali l'asma bronchiale dell'uomo, che si caratterizza per un aumento della massa della MLB. Tale aumento è da attribuire all'iperplasia della MLB ed a variazioni quali-quantitative della matrice extra-cellulare, mentre

sull'eventuale ipertrofia delle cellule della MLB esistono pareri discordanti (Bara *et al.*, 2010).

L'ipertrofia/iperplasia della MLB caratterizza anche alcune pneumopatie d'interesse veterinario (es. broncopolmoniti parassitarie, Maedi-Visna) (Stockdale, 1976). Tuttavia, tale aspetto – pure importante dal punto di vista patogenetico – non è supportato da dati oggettivi in grado di confermarne l'esistenza e di quantificarne l'entità.

L'indagine qui riportata ha perseguito l'obiettivo di valutare quantitativamente la "massa" della MLB, in condizioni normali e patologiche, nel suino domestico (*Sus domesticus*) e nel cinghiale (*Sus scrofa*).

## **MATERIALI E METODI**

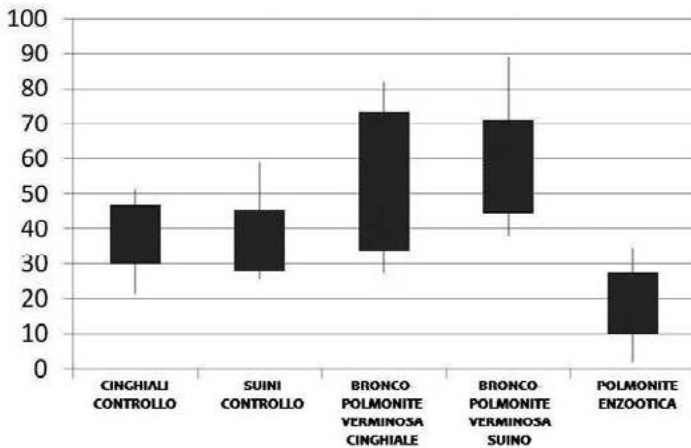
Sono stati inclusi nello studio i seguenti tessuti archiviati presso il "Dipartimento di Scienze Biomediche Comparate" dell'Università degli Studi di Teramo:

1. campioni di parenchima polmonare "normali" – vale a dire privi di quadri lesivi rilevabili macroscopicamente e microscopicamente – prelevati da suini domestici di 9 mesi di età ( $n^{\circ} = 4$ ) e da cinghiali di 6-12 mesi di età ( $n^{\circ} = 4$ ), tutti regolarmente macellati;
2. campioni di parenchima polmonare affetti da broncopolmonite verminosa da *Metastrongylus* spp. – prelevati da suini domestici di 9 mesi di età ( $n^{\circ} = 4$ ) e da cinghiali di 6-12 mesi di età ( $n^{\circ} = 4$ ), tutti regolarmente macellati;
3. campioni di parenchima polmonare affetti da polmonite enzootica – prelevati da suini domestici di 9 mesi di età ( $n^{\circ} = 4$ ) regolarmente macellati.

Tutti i tessuti sono stati fissati in formalina neutra tamponata al 10%, inclusi in paraffina, sezionati al microtomo (5  $\mu$ m), colorati con ematossilina-eosina ed osservati al microscopio ottico. Da ciascun campione sono state ottenute ed osservate 3 sezioni. Le immagini di tutti i bronchioli primari e secondari sezionati trasversalmente sono state acquisite (Microscopio *Nikon Eclipse 800*; Fotocamera *Digitale Nikon DXM 1200*) ed analizzate mediante *ImageJ Software*. I dati relativi all'estensione dei bronchioli e della MLB sono stati riportati su un foglio di calcolo "*Microsoft Office Excel 2007*" ed elaborati statisticamente (Test "*t*" di *Student*).

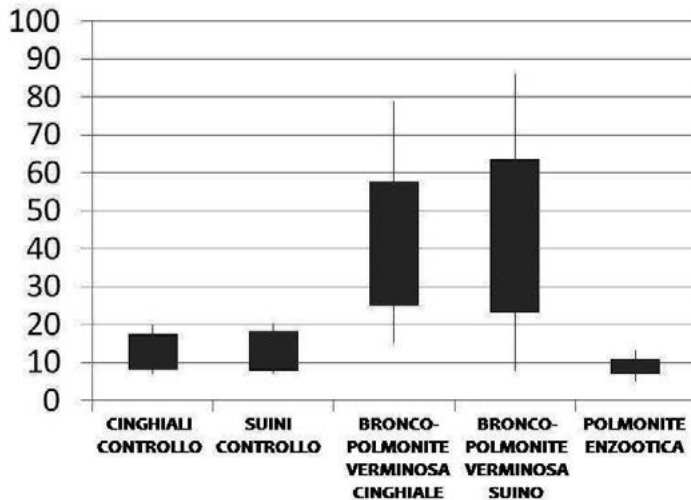
## **RISULTATI**

Il diametro medio dei bronchioli esaminati è risultato compreso fra 150,6  $\mu$ m e 252,2  $\mu$ m. I dati relativi allo spessore ed all'estensione della MLB – valutata dapprima in termini assoluti e quindi espressa in % rispetto alla superficie totale del bronchiolo – sono graficamente rappresentati nelle Fig. 1 e 2. L'analisi statistica dimostra che la MLB è significativamente più estesa e più spessa in corso di broncopolmonite verminosa, sia nei suini domestici che nei cinghiali. Per contro, l'estensione e lo spessore della MLB appaiono significativamente ridotti in corso di polmonite enzootica.



**Fig. 1. Estensione della MLB espressa in % rispetto alla superficie totale dei bronchioli.** Sono graficamente rappresentati le medie  $\pm$  deviazione standard, i valori massimi e minimi. La MLB è significativamente aumentata in corso di broncopolmonite verminosa ( $p \leq 0.01$ ) e ridotta in corso di polmonite enzootica ( $p \leq 0.01$ ) rispetto ai soggetti di controllo.

*Fig. 1. BSM estimated as % of bronchioles total surface. Means  $\pm$  standard deviation, maximum and minimum values are graphically represented. BSM appears significantly increased in parasitic broncho-pneumonia affected lungs ( $p \leq 0.01$ ), and reduced in enzootic pneumonia affected lungs ( $p \leq 0.01$ ), when compared with healthy controls.*



**Fig. 2. Spessore della MLB espresso in micron.** Sono graficamente rappresentati le medie  $\pm$  deviazione standard, i valori massimi e minimi. Lo spessore della MLB è significativamente aumentato in corso di broncopolmonite verminosa ( $p \leq 0.01$ ) e ridotto in corso di polmonite enzootica ( $p \leq 0.01$ ) rispetto ai soggetti di controllo.

*Fig. 2. BSM thickness in microns. Means  $\pm$  standard deviation, maximum and minimum values are graphically represented. BSM thickness appears significantly increased in parasitic broncho-pneumonia affected lungs ( $p \leq 0.01$ ), and reduced in enzootic pneumonia affected lungs ( $p \leq 0.01$ ), when compared with healthy controls.*

## DISCUSSIONE E CONCLUSIONI

Le cellule della MLB sono estremamente plastiche e svolgono molteplici funzioni – ben oltre la semplice attività contrattile – contribuendo in tal modo al “rimodellamento” delle vie aeree nel corso di diverse condizioni patologiche. Di fatto, le cellule della MLB possono essere considerate a pieno titolo “cellule infiammatorie” in grado di produrre una vasta gamma di citochine e chemochine che sostengono importanti interazioni, soprattutto nei riguardi di mastociti e linfociti T (Bara *et al.*, 2010). Il ruolo della MLB nella patogenesi dell’asma dell’uomo è da tempo oggetto di approfondite indagini. Per contro, sono piuttosto esigui i dati riguardanti il ruolo della MLB nelle patologie respiratorie d’interesse veterinario.

I risultati della presente indagine dimostrano che, anche in condizioni fisiologiche, la MLB costituisce una componente “quantitativamente” rilevante della parete bronchiolare. L’estensione della MLB si modifica significativamente nel corso di diverse pneumopatie infiammatorie del suino. In particolare, i risultati ottenuti confermano in modo oggettivo l’ispessimento della MLB nei polmoni affetti da broncopolmonite verminosa da *Metastrongylus* spp., supportando quanto da più parti riportato sulla base di valutazioni individuali soggettive.

L’atrofia della MLB non viene annoverata fra le caratteristiche istopatologiche della polmonite enzootica da *Mycoplasma hyopneumoniae*. Tuttavia, dai risultati ottenuti si evince che, in presenza di lesioni tipicamente riconducibili all’infezione da *M.hyopneumoniae* (grado 3-4 della classificazione proposta da Livingston *et al.*, 1972), la MLB mostra una significativa riduzione della propria estensione e del proprio spessore. Verosimilmente, ciò potrebbe essere la diretta conseguenza dell’effetto compressivo esercitato dall’essudato che si accumula del lume bronchiolare, da un lato, e dal BALT iperplastico, dall’altro. L’atrofia della MLB potrebbe, a sua volta, contribuire al ristagno dell’essudato creando così una sorta di circolo vizioso che favorirebbe la cronicizzazione della flogosi e l’insorgenza di complicanze settiche.

In realtà, l’iperplasia del BALT e l’accumulo di essudato nei bronchi/bronchioli caratterizzano anche la broncopolmonite verminosa nel corso della quale si osserva, per contro, l’ispessimento della MLB. Precedenti indagini hanno dimostrato che, sempre in corso di metastrongilosi, le cellule della MLB acquisiscono la capacità di esprimere l’enzima 5-lipossigenasi (5-LOX), contribuendo in tal modo alla sintesi di leucotrieni, mediatori chimici della flogosi d’importanza cruciale (Marruchella *et al.*, 2010). È ragionevole ipotizzare che gli stessi leucotrieni – notoriamente in grado di indurre broncospasmo – possano stimolare il broncospasmo e – a lungo andare – possano contribuire all’ispessimento della MLB attraverso un meccanismo di tipo autocrino.

Ulteriori indagini sono indispensabili per meglio precisare le modificazioni quali-quantitative a carico della muscolatura liscia presente nei bronchi, nei bronchioli e nei condotti alveolari nel corso di pneumopatie infiammatorie del suino a differente eziopatogenesi.

## BIBLIOGRAFIA

1. Bara I., Ozier A., Tunon de Lara J.M., Marthan R., Berger P. (2010) Pathophysiology of bronchial smooth muscle remodelling in asthma. *European Respiratory Journal* **36**, 1174-1184.
2. Dellmann H.D. (1981) “Apparecchio Respiratorio”. In “*Istologia e Anatomia Microscopica Veterinaria*”, Dellmann H.D., Brown E.M., Editoriale Grasso (Bologna, Italia), 186-202.
3. Livingston C.W., Stair E.L., Underdahl, N.R. (1972) Pathogenesis of mycoplasmal pneumonia in swine. *American Journal of Veterinary Research* **33**, 2249-2258.
4. Marcato P.S. (2002) “Sistema Respiratorio – Strutture e Funzioni dell’Apparato Respiratorio”. In “*Patologia Sistematica Veterinaria*”, Marcato P.S., Edagricole (Bologna, Italia), 413-435.
5. Marruchella G., Giacomini-Stuffler R., Baffoni M., Maccarrone M. (2010) 5-lipoxygenase and cyclooxygenase-2 in porcine parasitic bronchopneumonia: immunohistochemical and biochemical investigations. *Journal of Comparative Pathology* **142**, 139-146.
6. Stockdale H.G. (1976) Pulmonary pathology associated with metastrongyloid infections. *British Veterinary Journal* **132**, 595-608.